

Nikotinsucht: (Sarg?)Nagel

*Nicotine Addiction:
(Coffin?)Nail*

Hier wird der Finger eines 67-jährigen Mannes gezeigt, der vor seinem Nikotinentzug 40 Zigaretten pro Tag geraucht hatte.

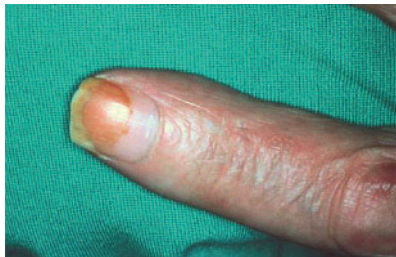

Abbildung Finger nach Nikotinentzug [Cornuz 2013]

Die Tabakentwöhnung hat dazu geführt, dass der basale Teil des Fingernagels bereits ohne die typische gelbliche Verfärbung nachwächst, während der distale Teil noch die Nikotinablagerungen aus Raucherzeiten aufweist.

Cornuz J. Die Betreuung tabakabhängiger Patienten. *Primary Care* 2013; 13: 107–09 (frei unter <http://tinyurl.com/opxmkn>).

Wie wirksam ist Oseltamivir (Tamiflu®)?

How Effective is Oseltamivir?

The authors performed a metaanalysis of published and unpublished randomized RCTs of oseltamivir in adults with suspected influenza that reported duration of symptoms, complications or hospitalizations. They found no evidence that oseltamivir reduces the likelihood of hospitalization, pneumonia or the combined outcome of pneumonia, otitis media and sinusitis in the ITT population.

Eine Metaanalyse amerikanischer Autoren zur Wirksamkeit des Grippemittels Oseltamivir (Tamiflu®) bei Erwachsenen wertete alle in Medline publizierten sowie in Registern von Herstellerfirmen befindlichen, aber nicht publizierten RCTs (randomisierte, placebokontrollierte Doppelblind-Studien) aus. Für den Einschluss mussten die Studien folgende Angaben enthalten:

- Dauer der Symptome
- Komplikationshäufigkeit sowie
- Zahl der Krankenhauseinweisungen

Es fanden sich drei veröffentlichte und immerhin acht unpublizierte Untersuchungen, welche diese Kriterien erfüllten.

Der Kürze halber seien an dieser Stelle lediglich die Schlussfolgerungen wiedergegeben, die sich auf die intention-to-treat-Population beziehen (bei dieser Datenanalyse muss jeder randomisierte Patient auch in die Endauswertung eingehen und zwar in der ursprünglich zugewiesenen Behandlungsgruppe). Zitat: „Es gibt keine Evidenz, dass Oseltamivir die Wahrscheinlichkeit einer Krankenhausaufnahme, einer Pneumonie oder den kombinierten Endpunkt aus Pneumonie, Otitis media und Sinusitis vermindert“.

Ebell MH, Call M, Shinholser J. Effectiveness of oseltamivir in adults: a meta-analysis of published and unpublished clinical trials. *Fam Pract* 2013; 30: 125–133

64-jähriger Mann mit Oberbauchbeschwerden und Gewichtsverlust

64-year-old Male with Epigastric Pain and Weight Loss

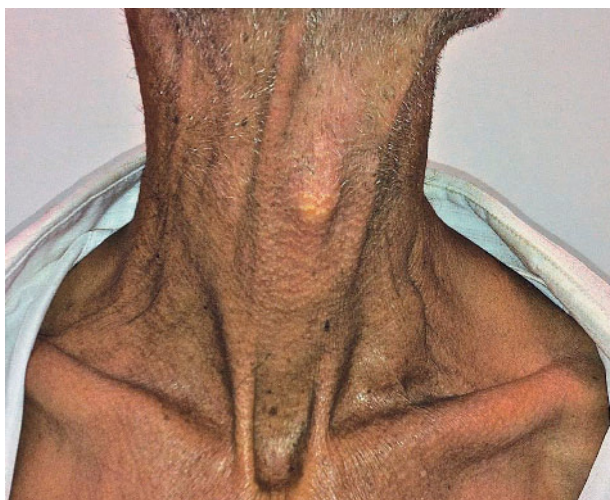


Abbildung Halsregion eines 64-jährigen Mannes [Siosaki, Souza 2013]

Das Foto aus dem *New England Journal of Medicine* zeigt die Halsregion eines 64-jährigen Mannes, der sich mit einer sechsmonatigen Vorgeschichte von Oberbauchbeschwerden, Gewichtsverlust und Übelkeit in einem Krankenhaus im brasilianischen Sao Paulo einfand. Die gut sichtbare Veränderung in der linken Supraklaviculargrube ist nach einem berühmten deutschen Pathologen und Sozialmediziner benannt.

Gastroskopie und CT des Abdomens ergaben die Diagnose eines metastasierten Magenkarzinoms. Der supraklavikuläre Lymphknoten ist erstmals von Rudolph Virchow beschrieben worden.

Siosaki MD, Souza AT. Virchow's node. *N Engl J Med* 2013; 368: e7. Frei unter <http://www.nejm.org/doi/full/10.1056/NEJMicm1204740>