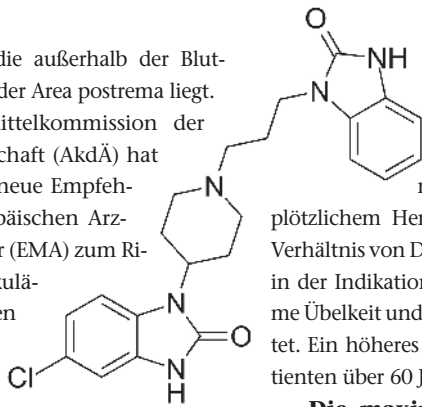


ren-Triggerzone, die außerhalb der Blut-Hirn-Schranke in der Area postrema liegt.

Die Arzneimittelkommission der deutschen Ärzteschaft (AkdÄ) hat bereits 2012 auf neue Empfehlungen der Europäischen Arzneimittel-Agentur (EMA) zum Risiko von ventrikulären Arrhythmien und plötzlichem Herztod im Zusammenhang mit Domperidon hingewiesen.

Eine neuerliche Überprüfung auf europäischer Ebene hat ein gering erhöhtes Risiko schwerwiegender kardialer Nebenwirkungen von Domperidon bestätigt, ein-



schließlich QTc-Verlängerung, Torsade-de-Pointes-Tachykardien, schwerwiegenden ventrikulären Arrhythmien und plötzlichem Herztod. Das Nutzen-Risiko-Verhältnis von Domperidon wird nur noch in der Indikation „Besserung der Symptome Übelkeit und Erbrechen“ positiv bewertet. Ein höheres Risiko wurde u. a. bei Patienten über 60 Jahre beobachtet.

**Die maximale Tagesdosis von Domperidon wird (bei Patienten über 35 kg KG) reduziert auf 3 x 10 mg. Die Dauer der Behandlung sollte eine Woche nicht überschreiten.**

- Die Substanz ist kontraindiziert
  - bei Patienten mit mäßigen oder schweren Leberfunktionsstörungen,
  - bei bestehender Verlängerung des kardialen Reizleitungsintervalls (insbesondere der QTc-Zeit),
  - bei signifikanten Elektrolytstörungen oder Herzerkrankungen wie kongestiver Herzinsuffizienz.
- Domperidon soll nicht gemeinsam mit QTc-verlängernden Arzneimitteln oder CYP3A4-Inhibitoren verabreicht werden.

Arzneimittelkommission der deutschen Ärzteschaft (AkdÄ). [www.akdae.de/Arzneimittelsicherheit](http://www.akdae.de/Arzneimittelsicherheit)

Abbildung: Wikipedia/Emeldir

## Ambulante Behandlung eines großen Spontanpneumothorax: Geht das?

### *Ambulatory Management of Large Spontaneous Pneumothorax: Really Possible?*

Trotz zunehmend häufig durchgeführter, oft aber nicht indizierter Bildgebung, sind viele Erkrankungen nach wie vor durch eine einfache körperliche Untersuchung zu diagnostizieren. Nehmen Sie einmal an, dass sich ein junger, gesunder Mann von 25 Jahren mit plötzlich aufgetretener Luftnot in Ihrer Praxis vorstellt. Nach einer kurzen Befragung messen Sie Blutdruck und Puls und untersuchen Herz und Lunge. Über der rechten Lungenseite ist das Atemgeräusch kaum noch hörbar und bei der Perkussion fällt ein hypersonorer Klopfeschall auf.

In diesem Augenblick vergessen Sie natürlich die initial vielleicht angedachten Diagnosen wie Lungenembolie oder Herzinsuffizienz infolge eines Infarktes und diagnostizieren ... einen **Pneumothorax**.

Sie kümmern sich umgehend um die stationäre Aufnahme des Patienten, legen einen venösen Zugang, geben je nach Situation Sauerstoff (wenn sie eine Flasche verfügbar haben) und sind erleichtert, wenn der Notarztwagen in der Praxis eintrifft.

Am nächsten Tag sehen Sie zu Ihrer Verblüffung den Mann erneut im Wartezimmer und fragen sich, ob er gegen ärztlichen Rat aus der Klinik

geflüchtet ist oder ob die Verdachtsdiagnose falsch war. Keiner der beiden Gedanken trifft die Wirklichkeit ...

Denn: Selbst große Spontan-Pneumothoraces können heute mit einem 1-Weg-Pigtail-Katheter versorgt und die betroffenen Patienten unmittelbar nach dem Eingriff wieder entlassen werden. Französische Pneumologen aus Rennes haben jetzt

über 132 konsekutive Patienten berichtet, die so behandelt wurden und bei denen sich in 78 % am vierten Tag eine komplette Remission einstellte. Zählt man die sieben Personen hinzu, die im Rahmen der Studienphase vorsichtshalber „erst“ am zweiten Tag nach Hause geschickt wurden, erhöht sich der Prozentsatz auf 83 %.

Die Rückfallrate, die bekanntlich dem Krankheitsbild inhärent ist, betrug nach einem Jahr 26 %.

Abgesehen von der gewonnenen Lebensqualität ist auch der Kostenvergleich (für Frankreich) beeindruckend:

- Röntgen-Thorax, Eingriff und zwei Besuche in der Krankenhausambulanz summieren sich auf 926 USD.
- Vier Tage stationärer Aufenthalt (bisheriger Standard) kosten hingegen schlappe 4.276 USD.

Voisin F, Sohier L, Rochas Y, et al. Ambulatory management of large spontaneous pneumothorax with pigtail catheters. *Ann Emerg Med* 2014; 64: 222–228

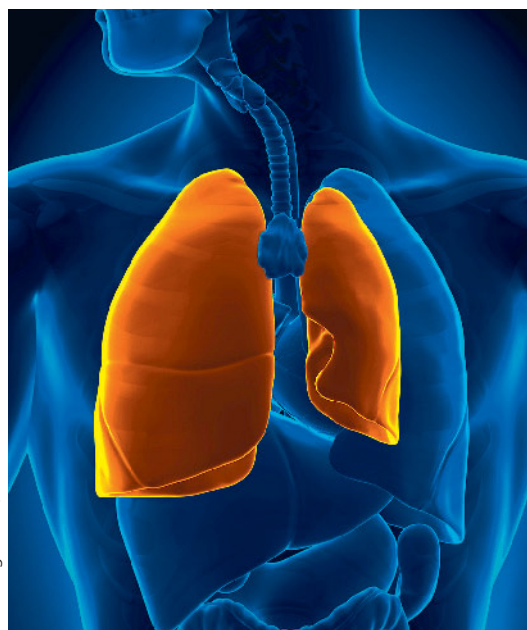

Abbildung: fotolia/decade3d