

Zeitlose Schönheit! *Ageless Beauty!*

Eine 83-jährige Frau mit Diabetes mellitus, Hypertonie und KHK in der Vorgeschichte stellte sich nach einem heftigen Schwindelanfall in einem großen Bezirkskrankenhaus im israelischen Netanya, unweit von Tel-Aviv, vor.

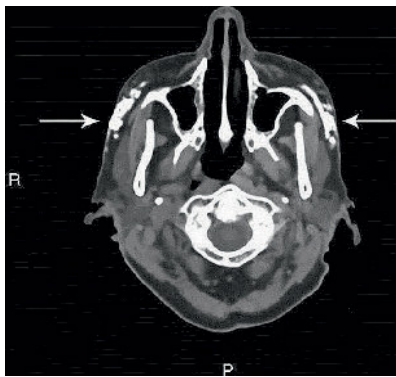


Abbildung Das Schädel-CT zeigt weitgehend symmetrische Auffälligkeiten im Bereich beider Wangen (Pfeile).

Die körperliche Untersuchung war ebenso normal wie das Labor und das EKG. Ein durchgeführtes Schädel-CT (das, wie die Autoren selbst sagen, bei Synkopen weitgehend nutzlos ist) zeigte aber weitgehend **symmetrische Auffälligkeiten im Bereich beider Wangen**, die in der Abbildung zu sehen sind (Pfeile).

Um welche Erkrankung handelt es sich hier?

Um gar keine. Die Kontrastierungen stammen von einer Wangenaufspritzung mit Hyaluronsäure zur Verbesserung der Gesichtskontur.

Das Verhalten der auf ihr altersloses Aussehen achtenden Dame gab auch der Arbeit die Überschrift: ageless beauty!

Dubin I, Gelber M, Schattner A. Ageless beauty. Postgrad Med J 2017; 93: 171

Treffen Sie die Ärzte, die unter den Krankheiten leiden, die sie auch behandeln

Meet the Doctors Living With the Conditions They Treat

So lautet lautete eine Titelstory der britischen Tageszeitung „The Guardian“. Die Zeitung fragt, ob es nicht sicherer wäre, sich von solchen Arzt/innen behandeln zu lassen, die an derselben Krankheit wie ihre Patienten leiden.

Die Geschichten aus dem wirklichen Leben handeln von

- einem Dermatologen, der als Jugendlicher unter schwerer Akne und als Erwachsener an Rosazea litt,
- einem Psychiater mit rezidivierenden Depressionen, der 20 Jahre lang Antidepressiva einnahm,
- einer Frauenärztin, die sich auf die Behandlung kinderloser Paare spezialisiert hatte und selbst keinen Nachwuchs bekommen konnte

- und einem Onkologen, dem wegen eines großzelligen Lymphoms ein Teil der linken Lunge entfernt werden musste.

Mit bewundernswerter Offenheit erzählen die namentlich genannten Kolleginnen und Kollegen von ihrem Schicksal und wie ihre Erkrankung die Beziehungen zu ihren Patienten verändert hat. Absolut lesenswert!

www.theguardian.com/society/2017/feb/26/heal-thyself-doctors-with-the-illnesses-they-treat?utm_source=esp&utm_medium=Email&utm_campaign=GU+Today+main+NEW+H+categories&utm_term=215024&subid=20792668&CMP=EMCNEWEM L6619I2

Waschfrauenhände: Ihre Verdachtsdiagnose?

Aquagenic Wrinkling of the Palms: What do You Suspect?

Die 22-jährige Patientin gab bei ihrer Vorstellung gleichzeitig Jucken der Hand an und sagte, schon ein kurzer Kontakt mit Wasser würde ausreichen, um die Veränderungen hervorzurufen.

Die britischen Autoren nennen das Phänomen *aquagenic wrinkling of the palms*. Das charakteristische Zeichen entsteht bei nicht weniger als 84 % von Menschen, die an Mukoviszidose leiden

und bei 25 % der Genträger. Bei einigen der Betroffenen reagieren auch die Fußsohlen auf Wasserkontakt.

Erklärt wird das Zeichen durch die gestörte Elektrolytzirkulation in der Haut.

Thomas JM, Durack A, Sterling A, Todd PM, Tomson N. Aquagenic wrinkling of the palms: a diagnostic clue to cystic fibrosis carrier status and non-classic disease. Lancet 2017; 389: 846

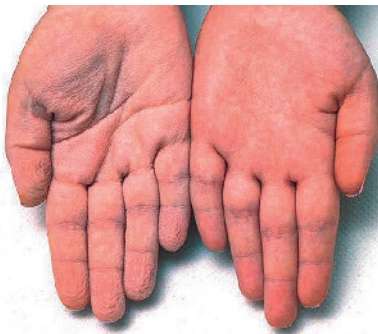

Abbildung 1 Von den beiden dargestellten Händen hat die (bildmäßig) linke Hand nicht mehr als drei Minuten unter Wasser gelegen.

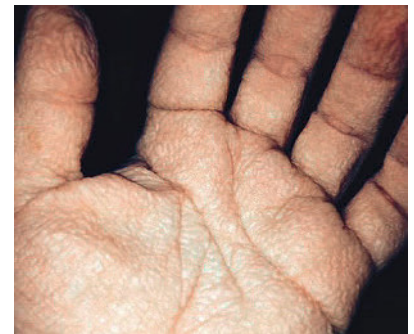

Abbildung 2 Unter ultraviolettem Licht sieht man das Waschfrauenhände-Phänomen noch intensiver: Faltenbildung und moderates Ödem